

Amputacja całkowita miazgi z zastosowaniem preparatu Biodentine w zębie stałym z niezakończonym rozwojem wierzchołków korzeni

Opis przypadku

Total pulpotomy with Biodentine in immature an permanent tooth. A case report

Zapalenie miazgi z powodu choroby próchnicowej jest główną przyczyną leczenia endodontycznego zębów stałych. Pomimo znacznego postępu w dziedzinie endodoncji leczenie kanałowe wciąż stanowi jedną z najbardziej wymagających procedur stomatologicznych. Standardem postępowania w przypadku zębów z zakończonym rozwojem wierzchołków korzeni jest całkowite usunięcie miazgi, a następnie wypełnienie kanałów materiałem biozgodnym z tkankami przyzębia wierzchołkowego. W zębach stałych niedojrzałych proponuje się alternatywnie dla całkowitego wyluszczenia miazgi tzw. pulpotomię, polegającą na odcięciu miazgi komorowej z następczym przykryciem miazgi kanałowej materiałem o wysokiej biozgodności. Procedura ta ma na celu zachowanie żywotności i funkcji pozostałej tkanki miazgowej. Materiałami często stosowanymi w powyższej metodzie są agregat mineralnych trójtlenków (MTA) lub Biodentine [1]. W piśmiennictwie opisywane są również wy-

Anna Siemińska¹, Paweł Berczyński², Monika Bogusz³, Elżbieta Krawczuk-Mołęda⁴

¹ Zakład Stomatologii Zachowawczej Przedklinicznej i Endodoncji Przedklinicznej Pomorskiego Uniwersytetu Medycznego w Szczecinie
kierownik: prof. dr hab. n. med. Mariusz Lipski

² Katedra i Zakład Stomatologii Zachowawczej i Endodoncji Pomorskiego Uniwersytetu Medycznego w Szczecinie
kierownik: prof. dr hab. n. med. Jadwiga Buczkowska-Radlińska

³ Centrum Stomatologiczne w Drawsku Pomorskim
kierownik: lek. dent. Monika Bogusz

⁴ Indywidualna Specjalistyczna Praktyka Stomatologiczna w Szczecinie

Słowa kluczowe:

leczenie biologiczne, amputacja miazgi, leczenie zębów stałych niedojrzałych

Keywords:

vital pup therapy, pulpotomy, immature teeth

Streszczenie: Zabieg pulpotomii stanowi alternatywę dla całkowitego usunięcia miazgi w zębach stałych niedojrzałych leczonych z powodu zapalenia miazgi. Procedura ta ma na celu zachowanie żywotności i funkcji miazgi kanałowej, umożliwiając tym samym proces apiksogenezy. Artykuł przedstawia opis leczenia drugiego zęba trzonowego żuchwy o nieuformowanych wierzchołkach korzeni u 14-letniej pacjentki. Z uwagi na rozległe zniszczenie tkanek twardych zęba stwierdzone w badaniu klinicznym oraz dolegliwości wskazujące na stan zapalny miazgi zdecydowano o przeprowadzeniu zabiegu amputacji miazgi. Do przykrycia miazgi korzeniowej zastosowano preparat Biodentine.

Summary: Total pulpotomy could be an alternative procedure to the conventional extirpation of the inflamed pulp in immature permanent teeth. Total pulpotomy procedure is aimed at maintaining vitality and function of the canal pulp, in order to enable apexogenesis in immature tooth. This report describes the case of 14 years old patient, who suffered from pulpitis in the second mandibular molar with open apices. Because of the extensive caries and symptoms of pulpitis it was decided to perform the procedure of total pulpotomy. Biodentine was used to cover the pulp which remained in the root canals.

niki leczenia po zastosowaniu włókniaka bogatopłytkowego lub coraz rzadziej stosowanego wodorotlenku wapnia. Idealny materiał zastosowany do biologicznego leczenia miazgi powinien zapewniać długoterminową szczelność, stymulować tkankę miazgową do regeneracji oraz indukować formowanie zębiny [2]. W badaniu przeprowadzonym przez Kumar i wsp. [3] porównano skuteczność preparatu MTA, włókniaka bogatopłytkowego i wodorotlenku wapnia w zabiegu amputacji miazgi. Analiza statystyczna nie wykazała różnic pomiędzy ocenianymi materiałami.

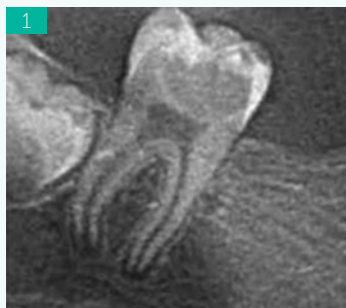
W zębach stałych niedojrzałych pozostawienie miazgi korzeniowej zaopatrzonej odpowiednim materiałem jest wykonywane w celu umożliwienia procesu apeksogenezy, czyli fizjologicznego formowania się wierzchołka korzenia. Nosrat i wsp. [4] przeprowadzili badanie kliniczne wśród 51 pacjentów, u których podczas opracowywania ubytku doszło do próchnicowego obnażenia miazgi w zębie stałym niedojrzałym. U wszystkich pacjentów miazgę koronową odcięto na wysokości ujść kanałów korzeniowych, a następnie kikut miazgi przykryto materiałem o wysokiej biogodności (ProRoot MTA lub CEM). Po 12-miesięcznym okresie obserwacji żaden z pacjentów nie zgłaszał objawów subiektywnych ze strony leczonego zęba, a w badaniu klinicznym nie wykazano nieprawidłowości. Po analizie zdjęć radiologicznych w około 80% przypadków stwierdzono całkowite zakończenie rozwoju wierzchołków korzeni. U pozostałych 20% pacjentów stwierdzono postęp w rozwoju wierzchołków korzeni, w porównaniu do zdjęć przedoperacyjnych. Barrieshi-Nusai i wsp. [5] przeprowadzili badanie kliniczne, w którym u 23 pacjentów przeprowadzono częściową pulpotomię w związku z próchnicowym obnażeniem miazgi. Pacjenci byli obserwowani średnio przez 17,5 miesięcy. W trakcie wizyt kontrolnych u 79% pacjentów stwierdzono prawidłową reakcję w teście żywotności miazgi. W pozostałych zębach, pomimo braku reakcji w teście żywotności miazgi, w badaniu klinicznym i radiologicznym nie stwierdzono żadnych objawów świadczących o niepowodzeniu leczenia. Autorzy zwrócili również uwagę, że w zębach, w których przedoperacyjne zdjęcie radiologiczne wykazało niecałkowity rozwój wierzchołków korzeni, zastosowana metoda leczenia umożliwiła prawidłową apeksogenezę. Długoterminowe obserwacje kliniczne i radiologiczne niedojrzałych zębów stałych po zabiegu częściowej pulpotomii przeprowadzili Mass i wsp. [6]. Czas obserwacji w cytowanym badaniu wyniósł średnio 49 miesięcy. Spośród 49 leczonych zębów trzonowych w 46 przypadkach (93,9%) odnotowano powodzenie. Qudeimat i wsp. [7] przeprowadzili badanie kliniczne mające na celu ocenę skuteczności zabiegu pulpotomii w zębach stałych u pacjentów zgłaszających objawy nieodwracalnego zapalenia miazgi. Badanie obejmowało 16 dzieci w wieku od 7 do 13 lat, u których do leczenia zakwalifikowano 23 zęby trzonowe. W cytowanym badaniu do przykrycia kikutów miazgi zastosowano materiał MTA. Czas obserwacji pacjentów wyniósł średnio 57 miesięcy. Na podstawie badania klinicznego oraz radiologicznego we wszystkich przypadkach odnotowano powodzenie le-

czenia. W zębach, które na początku badania prezentowały niecałkowity rozwój wierzchołków korzeni, zaobserwowano prawidłową apeksogenezę. Ponadto w 7 zębach trzonowych, w których przed podjęciem leczenia zdjęcie radiologiczne uwidocznilo przejaśnienie w okolicy wierzchołków korzeni, zaobserwowano całkowite wygojenie zmian. Ward [8] zwraca uwagę na ograniczenia leczenia biologicznego. Trudność w zdiagnozowaniu aktualnego stanu miazgi i jej potencjału regeneracyjnego skutkuje niepewnym rokowaniem leczenia. Różnorodność kryteriów klinicznych opisywanych w piśmiennictwie utrudnia lekarzowi dentyście podjęcie decyzji o odpowiedniej metodzie leczenia, a tym samym sprawia, że leczenie metodą pulpotomii wciąż nie jest przewidywalne. Należy jednak pamiętać, że leczenie endodontyczne zębów stałych niedojrzałych stanowi wyzwanie dla lekarza. Szerokie otwory wierzchołkowe wymagają wdrożenia postępowania apeksyfikacyjnego, a cienkie ściany korzeni znacznie obniżają wytrzymałość leczonego zęba. W przypadku zapalenia miazgi w zębie o nieufornowanych wierzchołkach amputacja miazgi może więc być odpowiednim rozwiązaniem umożliwiającym proces apeksogenezy. Ważne jest, aby pacjent został poinformowany o konieczności okresowej kontroli klinicznej i radiologicznej leczonego zęba.

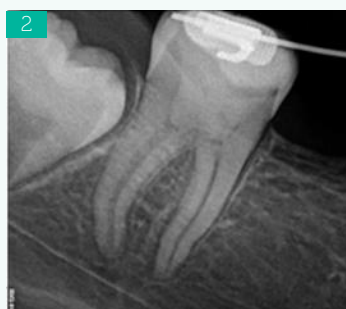Opis przypadku

Pacjentka w wieku 14 lat zgłosiła się do gabinetu stomatologicznego z powodu samoistnych dolegliwości bólowych o małym natężeniu, trwających od dwóch dni. Ból był zlokalizowany po stronie prawej żuchwy. W wywiadzie ustalono również, że pacjentka straciła ząb 46 z powodu próchnicy powikłanej. Na podstawie badania stomatologicznego określono, że ból pochodzi od drugiego zęba trzonowego żuchwy po stronie prawej. W zębie stwierdzono głęboki ubytek próchnicowy, a podczas zwiadowczego zgłębnikowania wykazano całkowite zniszczenie sklepienia komory przez proces próchnicowy. Z uwagi na rozległe zniszczenie tkanek twardych zęba oraz dolegliwości wskazujące na stan zapalny miazgi wykluczono możliwość przeprowadzenia leczenia biologicznego w postaci przykrycia bezpośredniego miazgi. W celu rozszerzenia diagnostyki wykonano zdjęcie pantomograficzne cyfrowe, na podstawie którego w zębie 47 stwierdzono nieukończony rozwój korzeni. W związku z tym podjęto decyzję o wykonaniu zabiegu amputacji miazgi. W znieczuleniu całkowicie opracowano ubytek próchnicowy oraz zniesiono sklepienie komory. Następnie jałowym dużym wiertłem różyczkowym amputowano miazgę komorową. Po przepłukaniu solą fizjologiczną i osuszeniu komory jałową watką krwawienie ustąpiło. Tak przygotowaną tkankę przykryto preparatem Biodentine (Septodont, Saint Maur des Fausse's, France). Po odczekaniu zalecanego przez producenta czasu założono podkład oraz wypełnienie z materiału kompozytowego. Celem takiego postępowania była próba zachowania żywej miazgi kanałowej i stworzenie korzystnych warunków dla procesu apeksogenezy. W przypadku ustąpienia dolegliwości bólowych wizytę kontrolną zalecono za 6 miesięcy. Pacjentka

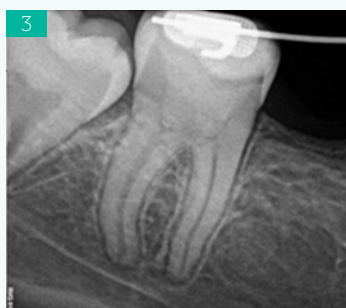fot. archiwum autorów



Ryc. 1. Fragment zdjęcia pantomograficznego wykonanego przed leczeniem. Ząb 47 z nieformowanymi wierzchołkami korzeni, w obrębie korony zęba widoczny głęboki ubytek próchnicowy



Ryc. 2. Zdjęcie radiologiczne zęba 47 wykonane podczas wizyty kontrolnej 2 lata po zakończonym leczeniu. Widoczne uformowane wierzchołki korzeni, fizjologiczne zwężenie światła kanałów korzeniowych oraz pogrubienie ścian korzeniowych. Brak zmian patologicznych w obrębie tkanek przyzębia wierzchołkowego



Ryc. 3. Zdjęcie radiologiczne zęba 47 wykonane podczas wizyty kontrolnej 3 lata po zakończonym leczeniu. Brak zapalnych zmian okołowierzchołkowych

zgłosiła się jednak dopiero po dwóch latach. Wówczas zdecydowała się również na leczenie ortodontyczne. Przeprowadzono badanie kliniczne oraz wykonano kontrolne zdjęcie radiologiczne, na którym stwierdzono całkowicie uformowane wierzchołki korzeni i fizjologiczne zwężenie światła kanałów. W badaniu żywotności miazga nie wykazywała reakcji, jednak stan tkanek okołowierzchołkowych nie budził zastrzeżeń. Kolejne badanie kontrolne odbyło się po trzech latach od wykonanego zabiegu amputacji. Również na tym zdjęciu stan tkanek okołowierzchołkowych nie budził zastrzeżeń, brak było klinicznych objawów świadczących o patologii miazgi czy też przyzębia wierzchołkowego.

Omówienie

Zastosowanie metody amputacji miazgi koronowej w zębach stałych niedojrzałych w celu kontynuacji rozwoju korzenia zyskało powszechną akceptację. Zrozumienie podstaw biologicznych opisywanej techniki leczenia oraz udokumentowane pozytywne wyniki postępowania spowodowały wzrost zainteresowania powyższą metodą. W piśmiennictwie coraz częściej opisywane są przypadki zastosowania metody amputacyjnej również w zębach stałych z zakończonym rozwojem wierzchołków korzeni. Skuteczność zabiegu pulpotomii w zębach stałych opisywana w piśmiennictwie różni się w zależności od czasu obserwacji oraz kryteriów kwalifikujących pacjentów do zabiegu. Asgary i wsp. [9] przeprowadzili długoterminowe obserwacje 273 pacjentów, u których przeprowadzono zabieg pulpotomii z zastosowaniem wodorotlenku wapnia. Autorzy podają, że skuteczność tego zabiegu wyniosła 89% w pierwszym roku obserwacji. Po 10 latach obserwacji skuteczność zmalała do 63%. W kolejnym badaniu Asgary i wsp. [10] u 413 pacjentów ocenili skuteczność pulpotomii z użyciem MTA i CEM. Podczas badania wykonanego po roku od zakończenia leczenia stwierdzili pozytywny wynik w 95% przypadków. Simon i wsp. [11] do badania zakwalifikowali 17 pacjentów, u których zaplanowano leczenie z zastosowaniem amputacji miazgi koronowej z powodu głębokiej próchnicy lub z powodów protetycznych. Pacjenci nie zgłaszali objawów bólowych, miazga zębów wykazywała prawidłową reakcję w testach żywotności, a zdjęcia radiologiczne nie wykazały zmian patologicznych w obrębie przyzębia wierzchołkowego. Po odcięciu miazgi koronowej kikut miazgi przykryto materiałem ProRoot MTA. W trakcie wizyt kontrolnych dwóch spośród 17 pacjentów wymagało przeprowadzenia leczenia endodontycznego z powodu objawów zapalenia miazgi. U jednego pacjenta przeprowadzono leczenie z powodów protetycznych. Podsumowując, w ciągu 2 lat obserwacji u 82% pacjentów odnotowano sukces terapeutyczny. Linsuwanont i wsp. [12] przeprowadzili amputację miazgi w 66 zębach stałych dojrzałych, w których doszło do próchnicowego obnażenia miazgi. Do badania włączono wszystkie przypadki, w których doszło do próchnicowego odsłonięcia miazgi niezależnie od zgłaszanych przez pacjentów objawów oraz niezależnie od obecności przejaśnienia w obrębie przyzębia wierzchołkowego na zdjęciu ra-

diologicznym. Miazgę kanałową na wysokości ujść kanałów przykryto 2-milimetrową warstwą ProRoot MTA. Średni czas obserwacji wyniósł 36 miesięcy. W 48 zębach spośród 55 leczonych zębów odnotowano sukces terapeutyczny, tj. brak objawów klinicznych świadczących o patologii miazgi oraz prawidłowy obraz radiologiczny przyzębia wierzchołkowego. Niepowodzenie leczenia odnotowano w 7 przypadkach. Autorzy wnioskują, że w przypadku nieodwracalnych zapaleń miazgi usunięcie zdegenerowanej, zapalnej miazgi koronowej z następczym przykryciem pozostałej miazgi materiałem biogodnym może spowodować regenerację pozostałej miazgi korzeniowej. Podobne badanie przeprowadzili Taha i wsp. [13], którzy pulpotomię przeprowadzili w 52 zębach stałych o zakończonym rozwoju. Do badania zakwalifikowano również pacjentów, którzy zgłaszali objawy nieodwracalnego zapalenia miazgi. Pacjenci byli monitorowani przez 36 miesięcy. W jednym przypadku już w pierwszym tygodniu po zabiegu amputacji miazgi konieczne było przeprowadzenie leczenia endodontycznego. Po roku obserwacji sukces terapeutyczny osiągnięto u 97,5% badanych, a po 3 latach stan 92,7% badanych zębów uznano za prawidłowy. W 2 przypadkach badanie radiologiczne uwidocznilo przejaśnienie w obrębie tkanek okołowierzchołkowych. Ze względu na wysoki odsetek pacjentów, u których zabieg pulpotomii zakończył się powodzeniem, autorzy wnioskują, że w zębach manifestujących objawy nieodwracalnego zapalenia miazgi miazga korzeniowa może wciąż mieć potencjał do regeneracji.

Podsumowanie

Zachowanie żywej miazgi w obrębie kanałów korzeniowych jest metodą mniej inwazyjną niż całkowite wyluszczenie miazgi, ale efekty terapii są mniej przewidywalne. Niewątpliwą zaletą pozostawienia prawidłowej tkanki miazgowej w obrębie kanałów korzeniowych jest zachowanie unaczynienia i unerwienia w obrębie zęba, dzięki czemu zachowane zostają funkcja obronna zęba, a także utrzymanie prawidłowej funkcji mechanoreceptorów, których prawidłowa funkcja chroni ząb przed przeciążeniem. W przypadku zębów z niezakończonym rozwojem korzenia obecność żywej miazgi w kanale/kanałach gwarantuje dalszy rozwój korzenia/korzeni i pełne uformowanie wierzchołka/wierzchołków. Zwolennicy metody amputacyjnej zwracają również uwagę, że konwencjonalne leczenie endodontyczne jest bardziej kosztowne, trudniejsze oraz bardziej czasochłonne niż amputacja miazgi komorowej. Wyniki badań opisywane w literaturze dotyczące efektywności zabiegu pulpotomii nie są jednak jednoznaczne, szczególnie w przypadku zębów z zakończonym rozwojem korzenia. Przyczyną niepowodzenia leczenia metodą amputacji miazgi koronowej może być nieodpowiedni dobór przypadków kwalifikowanych do leczenia. Mimo obiecujących doniesień potrzebna jest jednak większa liczba badań, które pozwolą na określenie wskazań klinicznych do zabiegu oraz wytycznych dotyczących oceny efektywności zabiegu [14].